

**Zentrum für
Minimal-Invasive
Chirurgie**

**Abteilung
Gynäkologie und Geburtshilfe**

**Krankenhaus
Sachsenhausen
Frankfurt**



Innovative gynäkologische Chirurgie am Beispiel moderner laparoskopischer Operationsverfahren

Philipp-Andreas Hessler

**Krankenhaus St. Josef
Saarbrücken-Dudweiler
8. März 2006**



Zum Thema Laparoskopie

.... der Traumberuf





~~Bauchschnitt ?~~

**Minimal invasive Chirurgie (MIC)
ist keine minimale Chirurgie !**

**Laparoskopische gynäkologische Chirurgie
ist keine Chirurgie der Kompromisse,
sondern konventionelle Chirurgie
mit einem minimalem Zugangstrauma !**

**Ziel 1 - kleines Zugangstrauma
Ziel 2 - kleines Organtrauma**

80 – 90 %

**der abdominalen gynäkologischen Operationen
sind auch laparoskopisch durchführbar !**

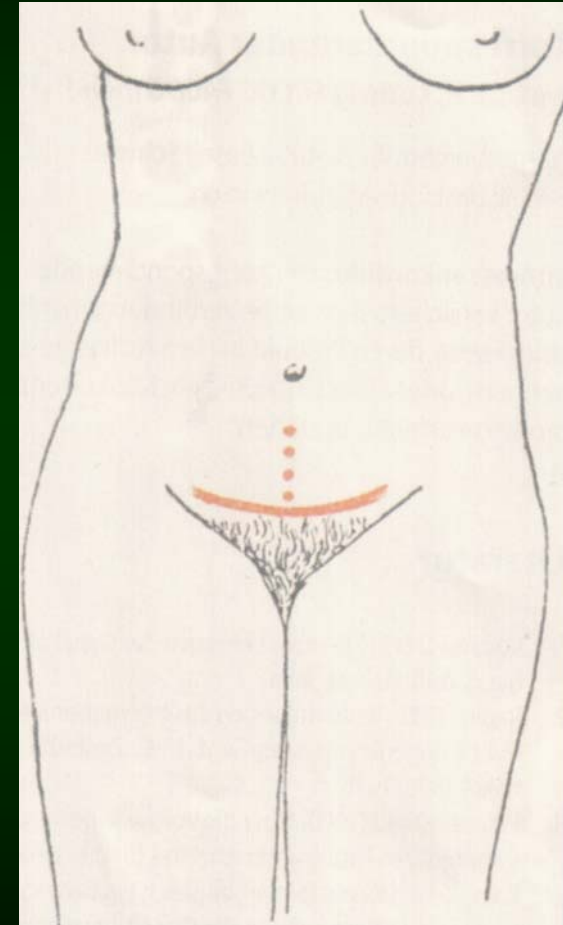
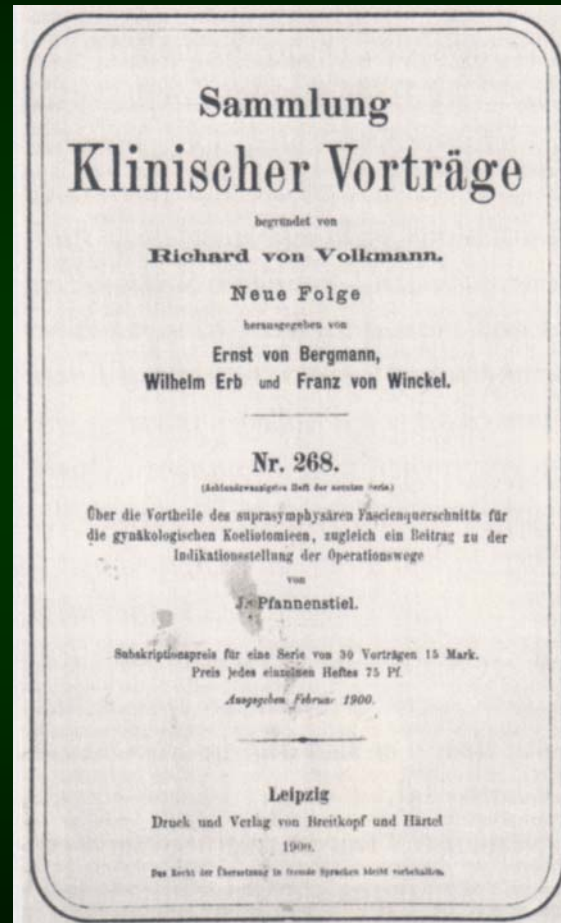


Laparoskopie

Praktische Argumente (Pfannenstiel 1)



1900



Laparoskopie

Praktische Argumente (Pfannenstiel 2)

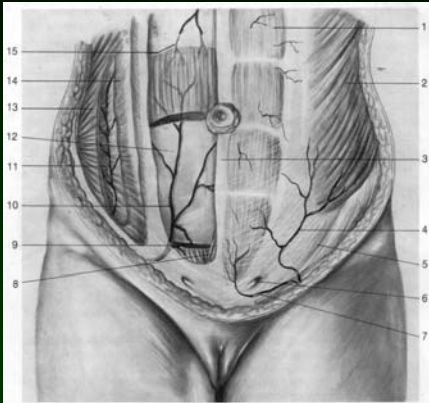
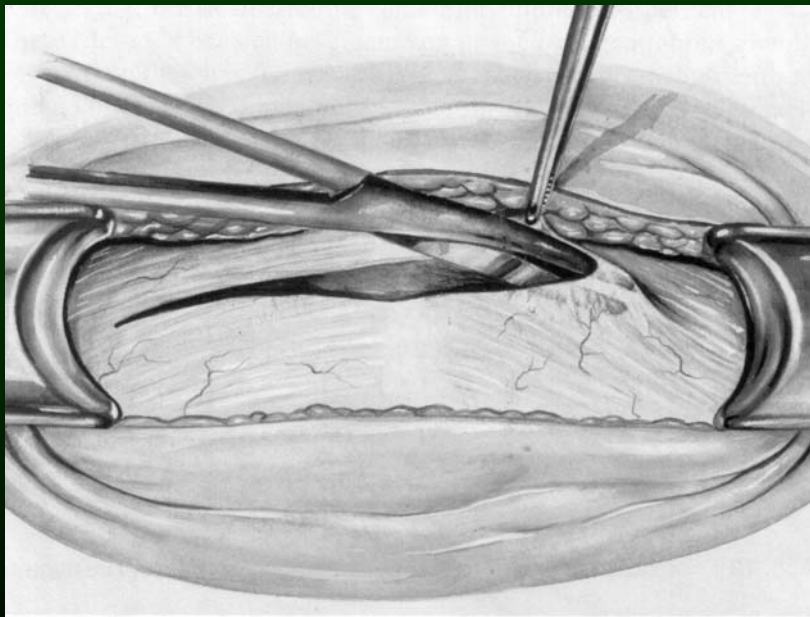
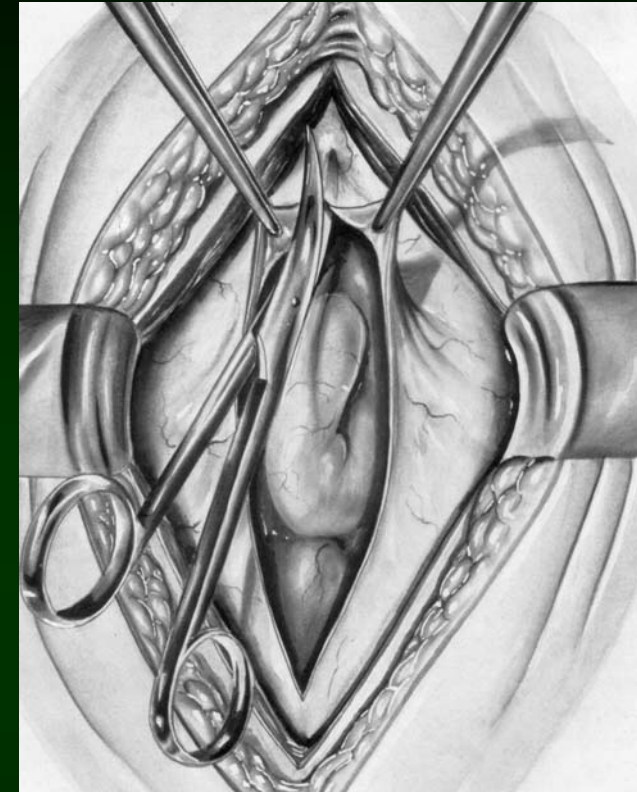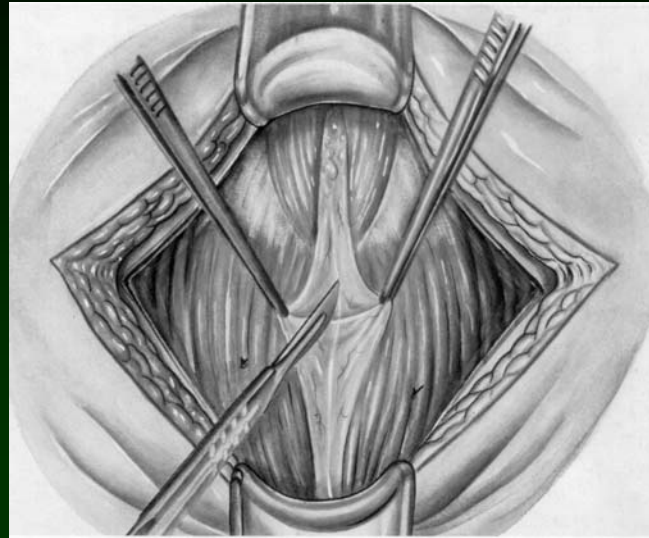


Abb. 1 Anatomie der Bauchdecken (nach Peham-Amreich und Milloy u. Mitarb.).
1 M. rectus abdominis, 2 M. obliquus externus abdominis, 3 Linea alba, 4 A. epigastrica superficialis, 5 Lig. inguinale, 6 Anulus inguinalis superficialis, 7 A. pudenda externa, 8 M. pyramidalis, 9 M. rectus abdominis, 10 A. epigastrica inferior, 11 Ast der A. circumflexa ilium profunda, 12 Linea arcuata, 13 M. obliquus internus abdominis, 14 M. transversus, 15 A. epigastrica superior.



**Schnittlänge
20 cm**

Pfannenstiel

≈ 470 cm²

DIN A4

Längsschnitt

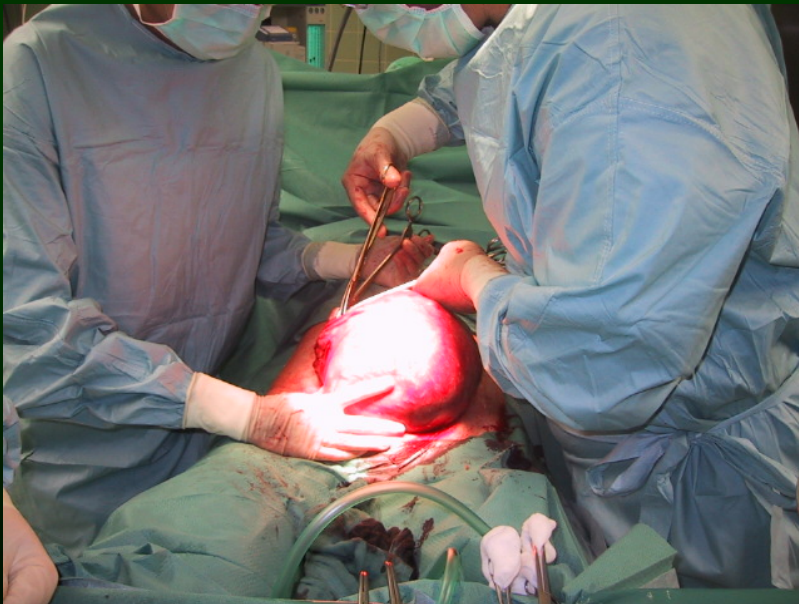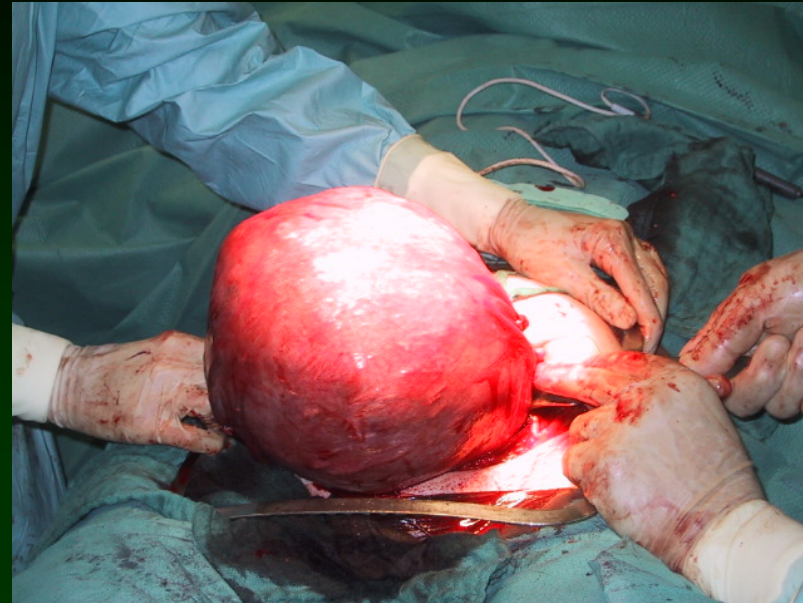
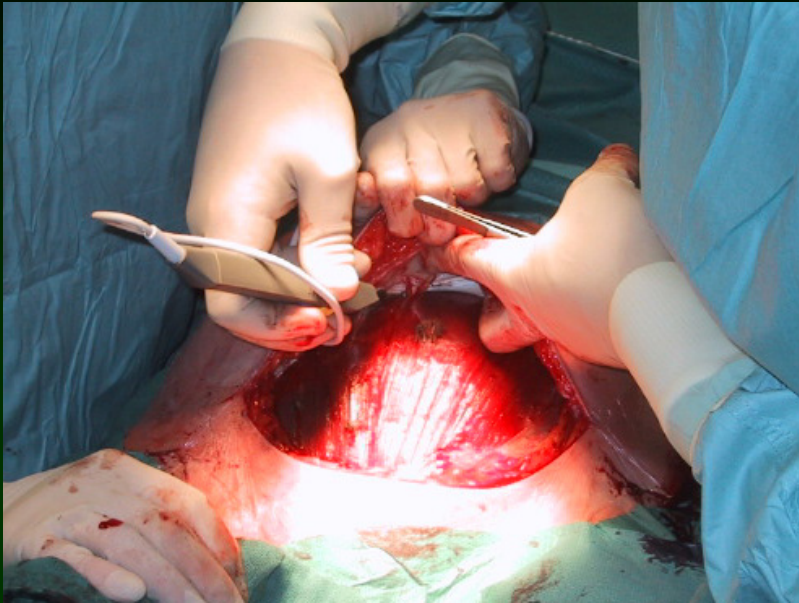
≈ 240 cm²

DIN A5



Laparoskopie

Praktische Argumente (Pfannenstiel 3)



= 1500 cm²

DIN A3

Laparoskopie

Praktische Argumente (Inzisionen)



Laparoskopie $\approx 45 \text{ cm}^2$

Visitenkarte !



MIC Gynäkologie 1992

Hysteroskopische
Operationen



Diagnostik
Myom- und Septumresektion
Endometriumablation

Laparoskopische
Operationen



Sterilisation
Diagnostische Laparoskopie
Chromopertubation
Prä-operative Laparoskopie

Abdominale
Operationen



Hysterektomie
Myomenukleation
Adnektomie
Komplexe Adhäsiolyse
Refertilisierung
Radikale Hysterektomie
Burch
Lymphonodektomie
Appendektomie, Omentektomie
Sigma- & Rektumresektion
Peritoneales Debulking
Ultraradikale onkologische OP's

Vaginale
Operationen



Hysterektomie (+/-) Adnektomie
Descensus (Prolaps , Sacropexie)
Neo-Vagina
Kolporrhaphie



MIC Gynäkologie 2006

**Hysteroskopische
Operationen**



Diagnostik

- Myom- und Septumresektion
- Endometriumablation

**Laparoskopische
Operationen**



Sterilisation

**Diagnostische Laparoskopie
Chromopertubation
Prä-operative Laparoskopie**

- Hysterektomie
- Myomenukleation
- Adnektomie
- Komplexe Adhäsiolyse
- Refertilisierung
- Radikale Hysterektomie
- Burch
- Lymphonodektomie
- Appendektomie, Omentektomie
- Sigma- & Rektumresektion
- Peritoneales Debulking
- Hysterektomie (+/-) Adnektomie
- Descensus (Prolaps , Sacropexie)
- Neo-Vagina

Abdominale Operationen



Ultraradikale onkologische OP's

Vaginale Operationen



Kolporrhaphie (Sacropexie)

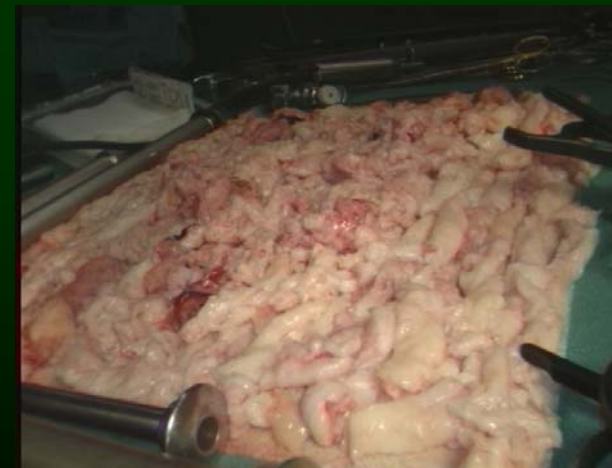
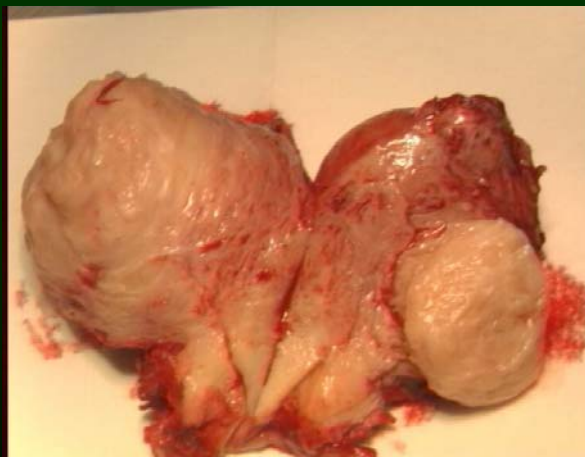
Laparoskopische Hysterektomien

Totale Hysterektomie **728**

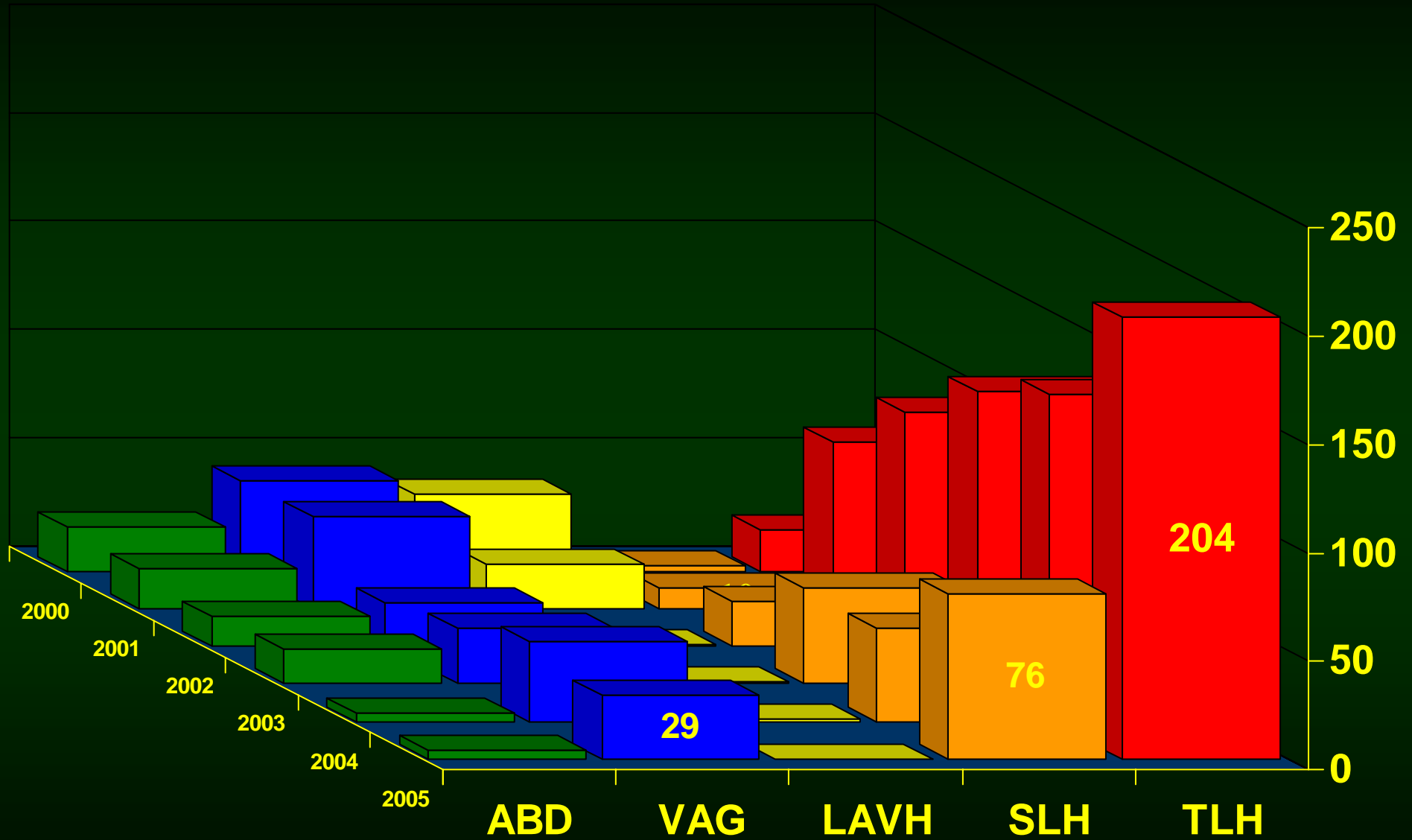
Suprazervikale HE **207**

LAVH **121**



Zugangswege Hysterektomie 2000-2005

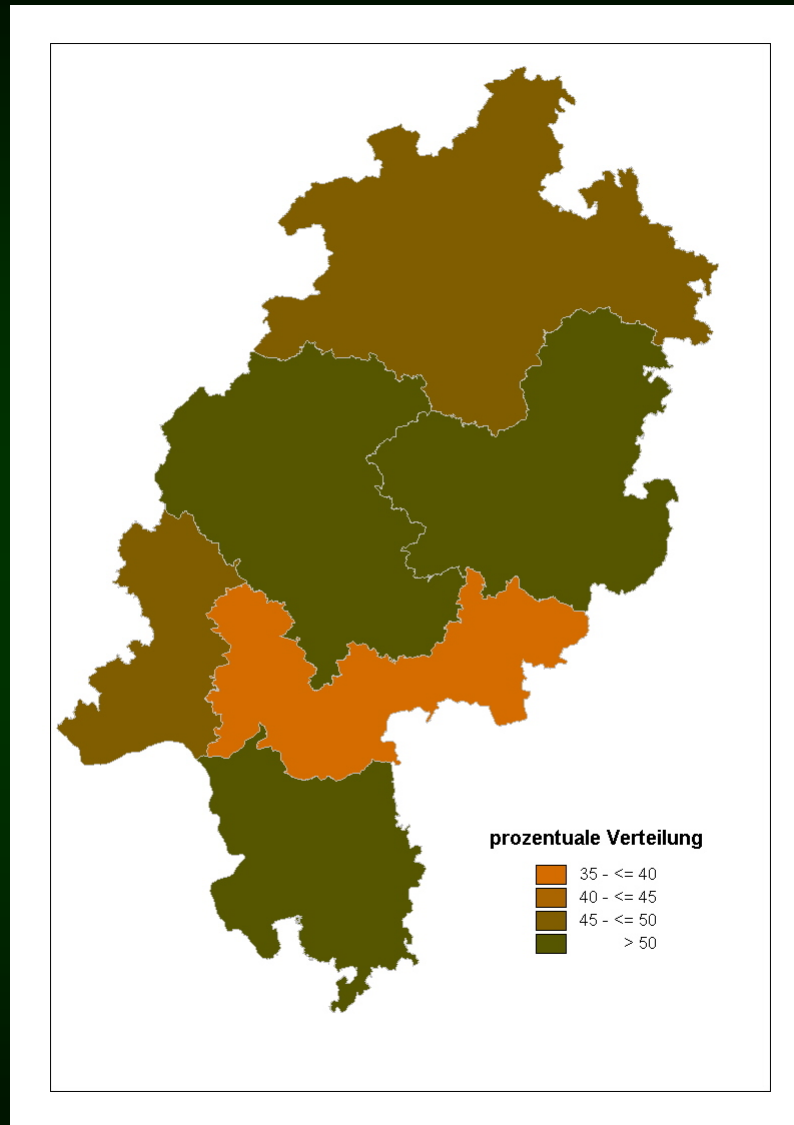
n = 1248



Hysterektomie Hessen 2002

Qualitätssicherung GQH

Statistische Auswertung der Qualitätssicherung
in der operativen Gynäkologie Hessen 2002



Uteruseingriffe 29059

Hysterektomien 7012

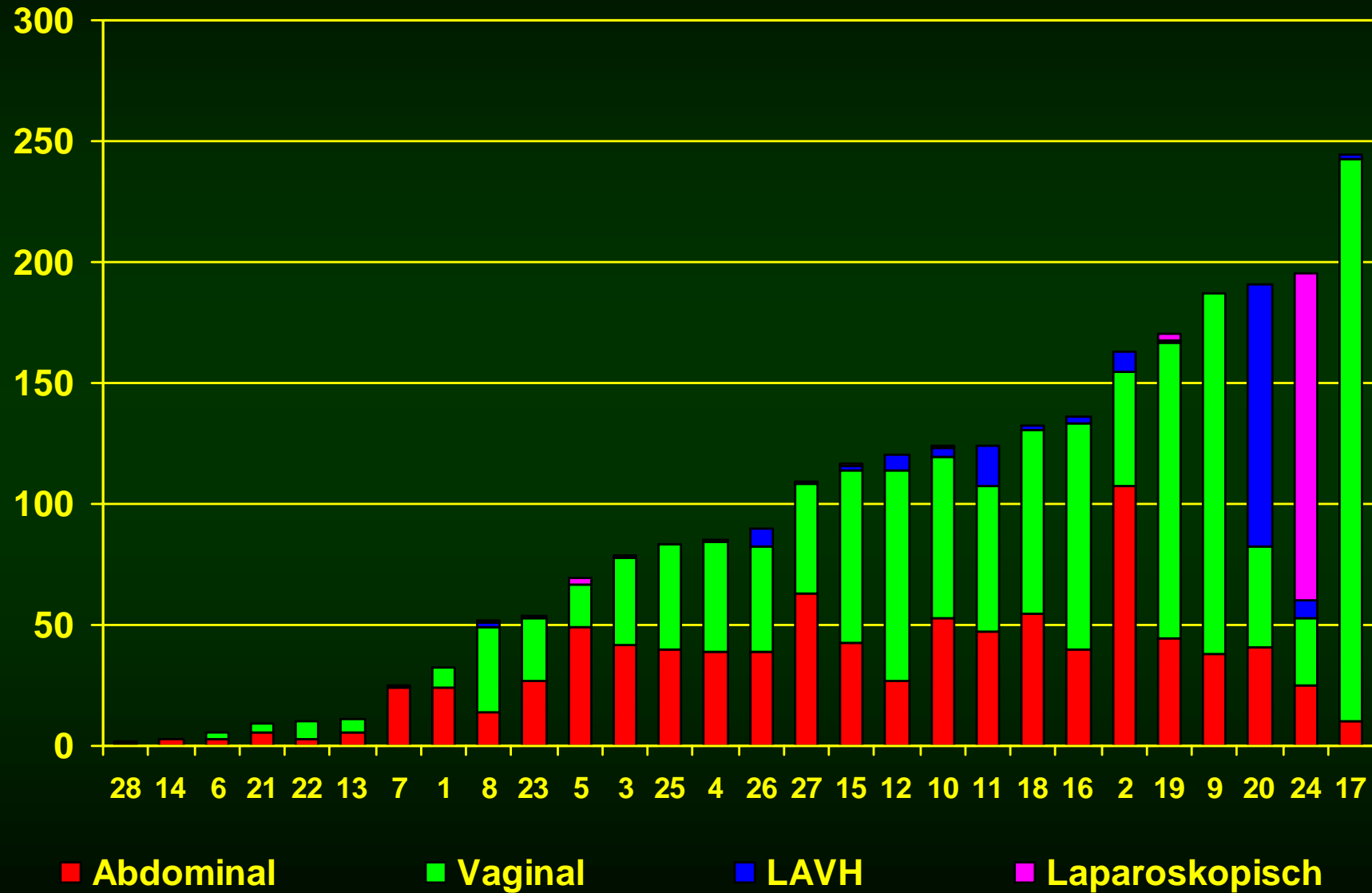
Benigne +/- Adnektomie
ohne Kolporrhaphien

- vaginal 48,6 %
- abdominal 42,4 %
- andere (LSK) 7,6 %

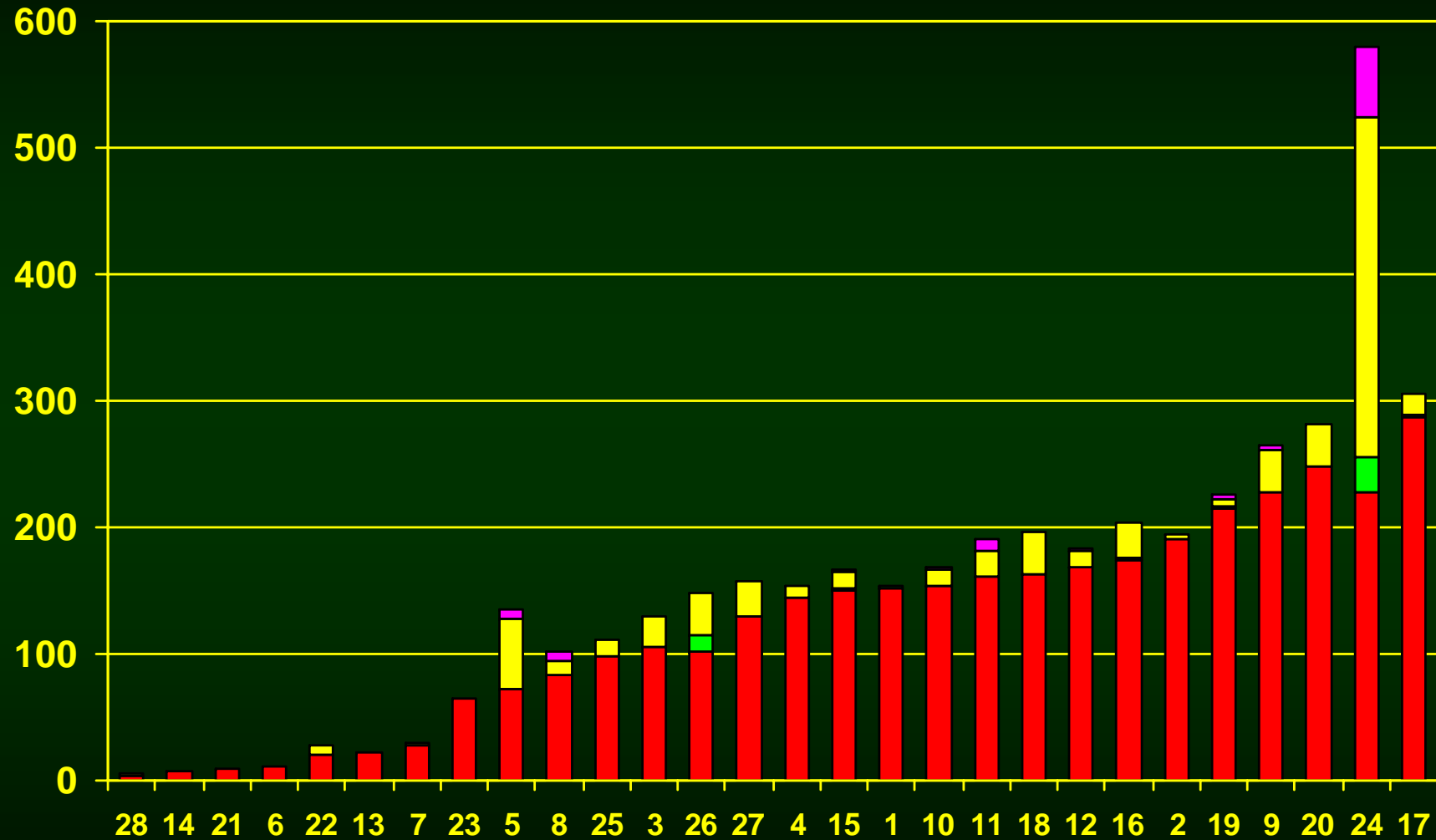
% Anteil abdominale Hysterektomie



Hysterektomie + operativer Zugang (nach Anzahl der Hysterektomien)



Totale und suprazervikale Hysterektomie Myomenukleation, Endometriumablatio

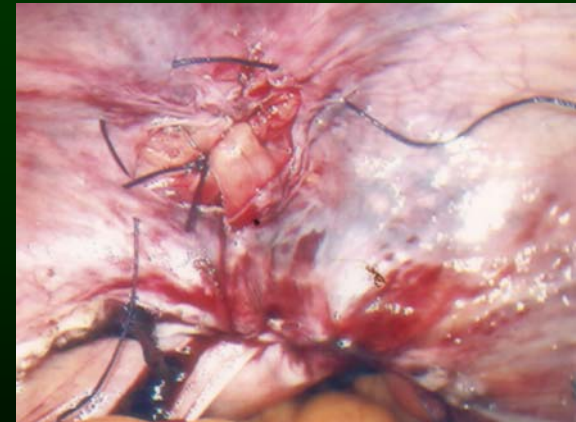
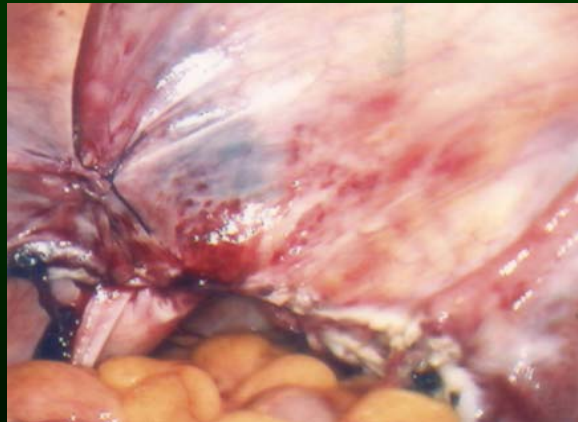
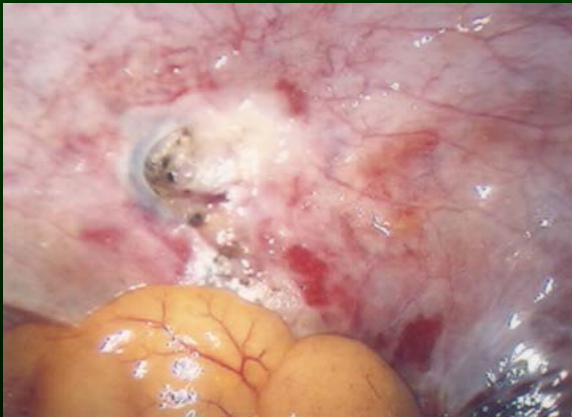
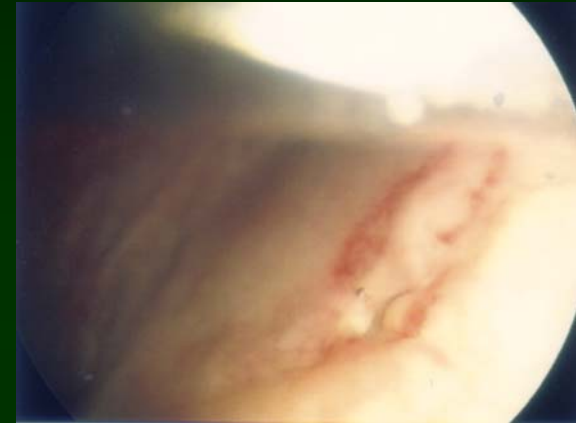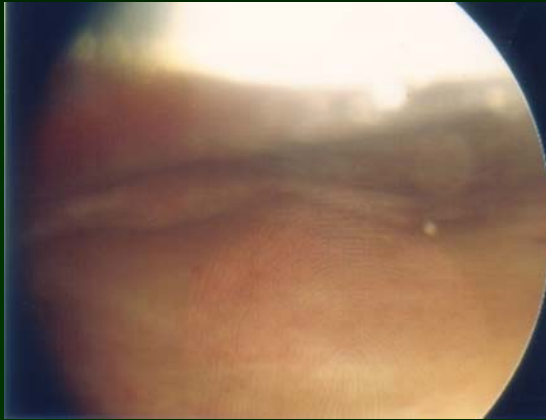
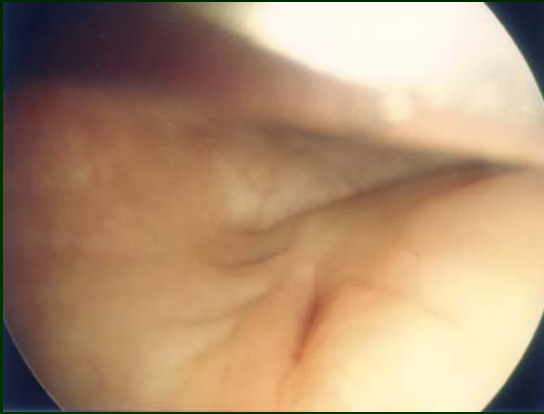


■ Totale Hysterektomie ■ Subtotale Hysterektomie ■ Myomenukleation ■ Endometriumablatio



Komplikationen: Blasendachläsion

**2 Post-OP Tag nach laparoskopischer, totaler Hysterektomie
Klinik: übervoller Drainagebeutel !**




Video-Session ad libitum

- **Adnektomie + Ureterdarstellung**
- **Muzinöses Zystadenom**
- **Riesiges Zystadenom**
- **Myomenukleation**
- **Suprazervikale Hysterektomie**
- **Totale Hysterektomie**
- **Douglasendometriose, Rektummobilisation**
- **Douglasendometriose, Sigmaresektion**
- **Ovarial-Ca FIGO Ia (Debulking+Netz+Lymphknoten)**



Laparoskopie

... es besteht noch Hoffnung !



1900 - 2006

Vielen
Dank !

1980 - 2086

